

autor();

**dr n. med.**  
**Anna Zaleska- Żmijewska**

mgr inż.  
Aleksandra Garbacewicz

lek. med.  
Monika Udziela<sup>1</sup>

mgr  
Joanna Twarowska<sup>2</sup>

Prof. dr hab.  
Barbara Grytner-Zięcina

Prof. dr hab. n. med.  
Jerzy Szaflik<sup>1</sup>

<sup>1</sup>

Katedra i Klinika Okulistyki II Wydziału Lekarskiego, Warszawski Uniwersytet Medyczny

Kierownik: Prof. dr hab. n. med. Jerzy Szaflik

<sup>2</sup>

Zakład Biologii Ogólnej i Parazytologii, Warszawski Uniwersytet Medyczny  
ul. Chałubińskiego 5, 02-004 Warszawa

Kierownik: Prof. dr hab. Barbara Grytner-Zięcina

keywords ();

TERAPIA

Blepharitis and Demodex mites infection

SUMMARY

Demodex folliculorum and Demodex brevis personmiespidopid mites of human This ectoparasite

**Demodex folliculorum i Demodex brevis (nużeniec ludzki)**

Zaleska-Żmijewska A.: Przewlekłe zapalenia brzegów powiek a zarażenie roztoczymi

Choroby alergiczne występują u około 25% populacji, a alergiczne zapalenie spojówek jest najczęstszym schorzeniem, zwłaszcza u dzieci i osób młodych (1).

Najczęściej oczna manifestacja alergii towarzyszy schorzeniom innych narządów, występujących na tym podłożu, takich jak: alergiczny nieżyt nosa, atopowe zapalenie skóry, pyłkowica czy astma oskrzelowa. Przyjmuje się, że ok. 30 % wszystkich alergii ma swój początek właśnie w gałce ocznej (2). Objawy alergii ze strony oka są szybkie i zwykle dokuczliwe dla pacjenta. Najczęstszym miejscem odczynu alergicznego jest spojówka, ze względu na jej bezpośredni kontakt z alergenami środowiska zewnętrznego (3).

W przebiegu alergii zmiany w gałce ocznej dotyczą przede wszystkim powierzchni oka, czyli spojówki, rzadziej rogówki. W części sytuacji reakcje alergiczne mogą również silnie manifestować się jako zmiany zapalne na powiekach. Najczęściej mamy wówczas do czynienia z przewlekłym zapaleniem lub z zapaleniem kontaktowym.

W przypadku sezonowego alergicznego zapalenia spojówek (SAC) objawy oczne u większości osób współwystępują z katarem siennym (SAR) przyjmując typową postać pyłkowicy. SAC często też, nawet o kilka lat, może wyprzedzać objawy sezonowego alergicznego nieżytu nosa (SAR). Trudniejsze diagnostycznie są przewlekłe postaci zapaleń spojówek o podłożu alergicznym.

Ze względu na mnogość różnych dolegliwości oraz nakładanie się innych przewlekłych schorzeń gałki ocznej, przede wszystkim zespołu suchego oka, pacjenci są leczeni niewłaściwie. Długotrwałe stosowanie nieodpowiednich leków może prowadzić do pogorszenia stanu miejscowego i dodatkowej reakcji alergicznej, np. na środki konserwujące zawarte w kroplach. **Sezonowe**

### **alergiczne zapalenie – SAC**

Najczęstszą postacią alergicznych zapaleń spojówek jest sezonowe alergiczne zapalenie – SAC. Stanowi ono od 25% do 50% wszystkich przypadków alergii ocznej. Jest to reakcja nadwrażliwości IgE zależna. Czynnikiem odpowiedzialnym za wystąpienie objawów SAC są pyłki roślin roznoszone przez wiatr. Objawy występują krótko po kontakcie z alergenem i ustępują stosunkowo szybko, maksymalnie do miesiąca od ekspozycji na alergen. W ok. 40% przypadków objawom SAC towarzyszy też sezonowy alergiczny nieżyt nosa (SAR).

## Przewlekłe, całoroczne alergiczne zapalenie spojówek (PAC)

Występuje znacznie rzadziej niż SAC. Częstość jego występowania ocenia się na 0,3% do 1%, ale uważa się też, że często pozostaje ono nierozpoznane. Najczęściej ujawnia się w dzieciństwie, przed 5 rokiem życia, często współistnieje z innymi chorobami alergicznymi, np. astmą oskrzelową. Przyczyną objawów w PAC są obecne w powietrzu alergeny, przede wszystkim wydzieliny kurzu domowego, sierść i ślina zwierząt domowych, pleśnie wewnątrzdomowe, chwasty. Alergeny stymulują reakcję nadwrażliwości IgE zależną. U dzieci jedynymi objawami może być świąd oczu, ciągłe pocieranie nosa, trudności w oddychaniu przez nos. Okresowo w czasie nasilenia objawów alergii może dołączać się obrzęk powiek, przekrwienie spojówek i łzawienie. Objawy zapalenia spojówek utrzymują się co najmniej 1 miesiąc, zwykle przewlekłe, z okresami zaostrzeń jesienią i zimą. **Kontaktowe zapalenie**

### skóry powiek i spojówek

Zmiany na skórze powiek i spojówce powiekowej najczęściej spotyka się w przebiegu kontaktowego zapalenia skóry powiek i spojówki (contact blepharoconjunctivitis). Istnieją dwa typy tego zapalenia:

- w wyniku procesu mechanicznego- 2/3 przypadków,
- oraz w wyniku procesu alergicznego- 1/3 przypadków. Jest to opóźniona reakcja nadwrażliwości, z udziałem uczulonych limfocytów T, np. w odpowiedzi na zewnętrzne czynniki, takie jak: leki okulistyczne lub środki kosmetyczne.

Najczęściej uczulają leki: aminoglikozydy (neomycyna, gentamycyna), leki przeciwzapalne, fenylefryna, środki do pielęgnacji soczewek kontaktowych, leki znieczulające (nowokaina, alkaina, lignokaina), sulfonamidy, leki przeciwjaskrowe np. inhibitory anhidrazy węglanowej, środki konserwujące stosowane w kroplach- przede wszystkim chlorek benzalkonium.

Zmiany występują w momencie pojawienia się alergenu i ustępują po jego eliminacji. Zmiany w obrazie klinicznym są bardzo podobne w obu typach i właściwie nie do odróżnienia. Dotyczą cienkiej skóry powiek i błony śluzowej

spojówek. Objawy to: zaczerwienienie, łuszczenie się, maceracja, a nawet owrzodzenia powiek i ich brzegów, reakcja brodawkowa i grudkowa w spojówce, czasami objawy ze strony rogówki- punktowata epiteliopatia lub w ciężkich zaniedbanych przypadkach zapalenie rogówki. **Atopowe zapalenie spojówek i rogówki (AKC)**

Przewlekłe zmiany na skórze powiek są też charakterystyczne dla ciężkiego typu alergii ocznej jaką jest atopowe zapalenie spojówek i rogówki. Atopowe zapalenie spojówek i rogówki (AKC) jest oczną manifestacją uogólnionej nadwrażliwości. Jest chorobą przewlekłą, z epizodami zaostrzeń, dotyczącą głównie młodych mężczyzn. W AKC dominuje aktywacja spojówkowych limfocytów CD4+, produkujących cytokiny IL-2 i INF- gamma.

Objawy ze strony narządu wzroku obejmują: zapalenie brzegów powiek i skóry powiek, z jej maceracją oraz zmiany zapalne spojówek, z reakcją brodawkową. W długotrwałym przebiegu choroby może dochodzić do spłycenia załamek, głównie powieki dolnej, i powstania zrostów między spojówką powiekową i gałkową. Najgroźniejszym powikłaniem AKC są owrzodzenia rogówki, mogące prowadzić do trwałego jej zmętnienia i unaczynienia. Zmianami współistniejącymi z AKC mogą być: stożek rogówki, zaćma podtorebkowa przednia i tylna oraz odwarstwienie siatkówki.

W przypadku sezonowego zapalenia spojówek diagnoza z reguły nie sprawia trudności. Pacjenci zgłaszają obok objawów ocznych najczęściej także objawy nieżyty błony śluzowej nosa i/ lub ze strony układu oddechowego. Trudniejsze diagnostycznie są przewlekłe postacie zapaleń spojówek i powiek. Długotrwałe zapalenia brzegów powiek stwarzają duże problemy terapeutyczne. Najczęściej pacjenci zauważają chwilową poprawę po stosowaniu maści ze steroidem. W większości sytuacji dokuczliwe dla chorego objawy wracają jednak po zakończeniu leczenia przeciwzapalnego. U części osób również stosowanie kropli antyhistaminowych nie przynosi oczekiwanego efektu. Obecnie coraz częściej zwraca się uwagę na tę właśnie grupę chorych. **Infekcja nużeńcem**

Jednym z czynników etiologicznych przewlekłego zapalenia powiek może być infekcja nużeńcem. Nużeniec jest pasożytem śródskórnym bytującym w mieszczkach włosowych i gruczołach łojowych ludzi i zwierząt. Należy do podgromady roztoczy, które są doskonale znane alergologom. Rostocze to liczne, drobne stawonogi, których do tej pory opisano ponad 46000 gatunków, a corocznie opisywane są setki nowych.

Wśród tak licznej grupy zwierząt nie dziwi ogromne zróżnicowanie między poszczególnymi gatunkami. Różnice zaznaczają się nie tylko w morfologii tych zwierząt, ale również w środowisku życia, interakcji jakie mogą wywoływać z innymi organizmami czy roli jaką pełnią w ekosystemie. Wśród roztoczy opisanych jest wiele gatunków, które wydzielają silne alergeny działające nie tylko na ludzi, ale również na zwierzęta (4). Do najbardziej znanych pasożytów zewnętrznych zaliczamy rodzinę nużeńcowatych Demodecidae, wśród których są dwa gatunki pasożytujące na człowieku: *Demodex folliculorum* oraz *Demodex brevis*. Jeszcze do niedawna nużeńce nie stanowiły obiektu zainteresowań lekarzy. Jednak wraz z dokładniejszymi danymi jakie się pojawiają na temat nużeńców, coraz więcej wiadomo o możliwym szkodliwym wpływie tych niewielkich roztoczy na człowieka.

Nużeńce charakteryzuje robakowaty kształt ciała i silnie zredukowane odnóża. Ciało osobników dorosłych i nimf podzielone jest na trzy wyraźne segmenty: gnathosoma, podosoma i charakterystycznie prążkowana opisthosoma (5). Odżywiają się lipidami i łojem skórny. *D. folliculorum* osiąga długość około 300-350µm i szerokość 40-50µm, *D. brevis* który jest krótszy i mierzy około 200-230µm (6).

Najliczniej zlokalizowane są w okolicach nosa, dookoła oczu, na czole i brodzie, czasami mogą także pasożytować na innych częściach ciała np. skóra dłoni i stóp (7).

Samice składają jaja wielkości 50-60µm, następne stadium to larwy z trzema parami odnóży, potem przekształcają się kolejno w nimfy, protonimfy i postać dorosłą. Cały cykl rozwojowy jest krótki i trwa około 3-4 tygodni.

*Demodex* sp często jest wykrywany u pacjentów z trądzikiem różowatym (8) oraz z przewlekłym zapaleniem brzegów powiek (9).

Częstość zarażenia nużeńcem rośnie wraz z wiekiem, co ma prawdopodobnie związek ze zmniejszeniem odporności swoistej u osób starszych. U dzieci występuje on rzadko, co może wynikać z wydzielania małej ilości łoju przez gruczoły łojowe i tarczkowe. **Obraz kliniczny**

Stan chorobowy spowodowany obecnością nużeńca określa się nużycą lub demodekozą. Do zarażenia nużeńcem dochodzi drogą kontaktową oraz prawdopodobnie za pośrednictwem kurzu, w którym mogą znajdować się jaja. Za objawy demodekozy powiek odpowiadają następujące procesy: zaczopowanie torebek włosowych i kanalików wyprowadzających z gruczołów łojowych, odczynowa hiperkeratynizacja i hiperplazja nabłonka, mechaniczne przenoszenie bakterii i/lub grzybów (wtórne zakażenie bakteryjne/grzybicze), reakcja zapalna żywiciela na obecność chityny, pobudzenie humoralnych odpowiedzi żywiciela i komórkowych reakcji immunologicznych pod wpływem obecności roztoczy i ich wydaliny (10).

Często schorzenie to jest błędnie diagnozowane jako zapalenie alergiczne lub infekcja bakteryjna czy grzybicza. Zmiany wywołane przez nużeńce mogą przebiegać bez wyraźnych zmian patologicznych. U części pacjentów objawy często są mało charakterystyczne. Pacjenci skarżą się przede wszystkim na uporczywe swędzenie, pieczenie powiek oraz ich zaczerwienienie.

Demodex, bytujący w mieszkach włosowych rzęs, powoduje uporczywe, przewlekłe zapalenie brzegów powiek i spojówek (blepharitis, blepharoconjunctivitis). Poruszające się w torebce nużeńce drażnią mechanicznie brodawkę i cebulkę włosową, a ich produkty metaboliczne powodują drażnienie chemiczne i rozcięcie brodawki. W miarę wzrostu pasożyta w mieszku, może dojść do przemieszczenia podstawy rzęsy i zmiany kierunku jej wzrostu. Jednym z objawów zakażenia nużeńcem jest nadmierne wypadanie rzęs. **Materiał i metoda**

Badaniami objęto 2 grupy pacjentów Katedry i Kliniki Okulistyki II W L WUM w Warszawie, którym po badaniu okulistycznym pobrano do badań parazytologicznych 3-4 rzęsy z każdego oka. Analiza otrzymanych preparatów przeprowadzona była w Zakładzie Biologii Ogólnej i Parazytologii WUM w Warszawie. Łącznie przebadano

100 osób.

Grupę pierwszą stanowiło 50 osób (36 kobiet, 14 mężczyzn; średnia wieku 52 lata), z przewlekłym zapaleniem powiek, które skarżyły się na ich uporczywy świąd i zaczerwienienie. Do grupy drugiej (kontrolnej) zakwalifikowano 50 osób (32 kobiety, 18 mężczyzn; średnia wieku – 52 lata) bez żadnych dolegliwości okulistycznych. **Metoda**

Pobrane pincetą rzęsy zalewano kroplą płynu Hoyera (skład: 50cm<sup>3</sup> wody destylowanej, 30g gumy arabskiej krystalicznej, 200g chloralhydratu, 20g glicerolu) i oglądano w mikroskopie świetlnym przy powiększeniu x100 i x400 razy. Wynik pozytywny stwierdzano na podstawie obecności w badanym materiale form dorosłych, larwalnych lub jaj Demodex sp (11). **Dokumentacja**

## **fotograficzna**

Dokumentacja została przygotowana z użyciem kamery Olympus C – 7070, zamontowanej do mikroskopu Olympus BX40 posiadającego kontrast Nomarskiego (Differential Interference Contrast). **Wyniki**

Uzyskane wyniki przedstawia rycina: Różnica zarażenia nużeńcem między grupami okazała się istotna statystycznie ( $p < 0.001$ ), co sprawdzono za pomocą Testu T. Jak wynika z wykresu, pacjenci z grupy pierwszej zarażeni byli w 58%, natomiast osoby z grupy kontrolnej (bez problemów okulistycznych) w 22%. Zaobserwowano także różnice w intensywności inwazji Demodex u przedstawicieli badanych grup.

Większą intensywnością inwazji charakteryzowała się grupa pierwsza - do 18 osobników na wybranych losowo rzęsach (u 77 letniego mężczyzny). W grupie kontrolnej intensywność inwazji była niska. Maksymalnie u jednego 87 letniego mężczyzny na pobranych do badania rzęsach stwierdzono 8 osobników.

Po wykryciu Demodex sp pacjenci poddawani byli terapii miejscowej Metronidazolem w formie żelu lub maści aplikowanej na brzegi powiek 2 razy dziennie przez okres co najmniej 2 miesiące. Po kuracji pobierano ponownie rzęsy

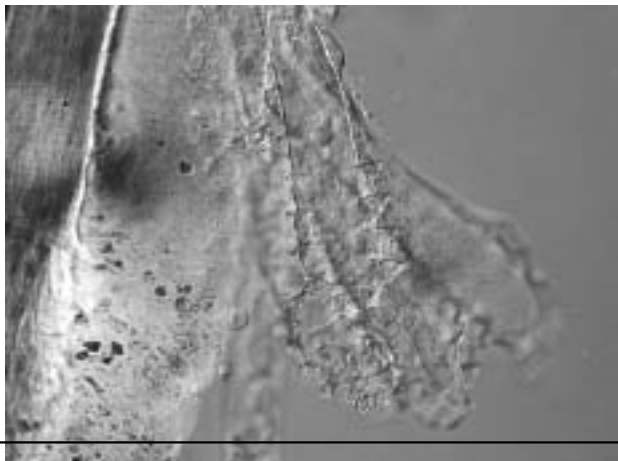
do badania kontrolnego. W badaniach kontrolnych u pacjentów stosujących się do zaleconego leczenia, stwierdzano poprawę w postaci zmniejszenia się liczby wykrywanych nużeńców (u 35%) lub ich braku (u 40%). W przypadkach, w których nadal wykazywano obecność nużeńców, kontynuowano leczenie przez kolejne miesiące, a następnie powtarzano badanie kontrolne. **Wnioski**

- Zarażenia nużeńcem *Demodex sp* powinny być brane pod uwagę jako czynnik etiologiczny przewlekłego zapalenia brzegów powiek.
- Zarażenia nużeńcem są często spotykane w populacji i mogą występować nawet u ponad 20% osób bez żadnych dolegliwości okulistycznych.
- Leczenie miejscowe Metronidazolem w żelu lub maści może przynieść poprawę kliniczną, ale czas trwania kuracji jest często zmienny, tj od kilku tygodni do kilku miesięcy i może wymagać powtórzenia.
- W związku z możliwymi nawrotami choroby wskazane są kontrolne badania parazytologiczne.

**Foto 1** Charakterystyczne jajo *Demodex folliculorum*

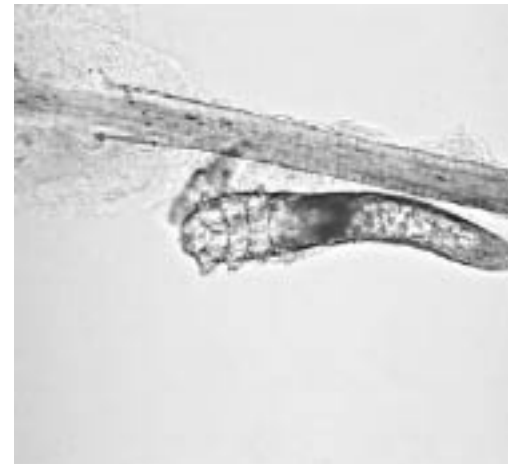

**Foto 2** Liczne nużeńce przytwierdzone do rzęsy

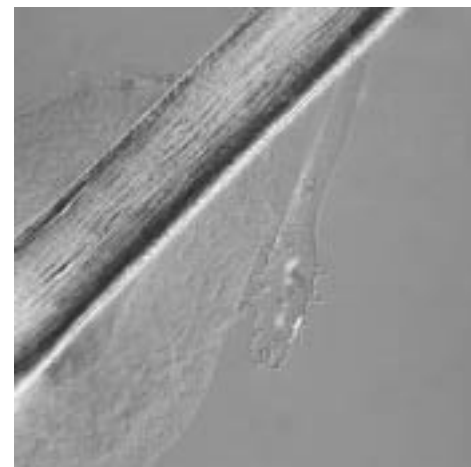




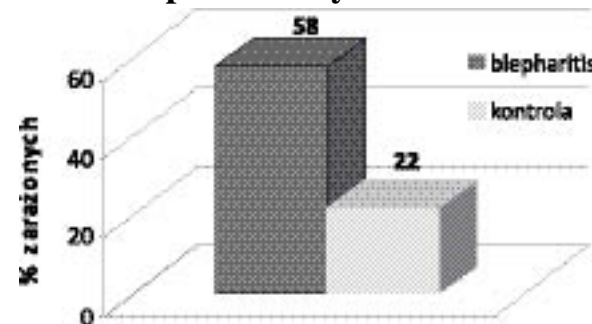
**Foto 3** Osobnik dorosły i jajo Demodex



**Foto 4** Stadium larwalne nużeńca



**Rycina 1** Porównanie stopnia zarażenia Demodex sp w badanych grupach % zarażonych Demodex sp



## **ALERGIA kwartalnik dla lekarzy**

Przewlekłe zapalenia brzegów powiek a zarażenie roztocami z rodzaju Demodex

---

Zdjęcia z archiwum A. Garbacewicz